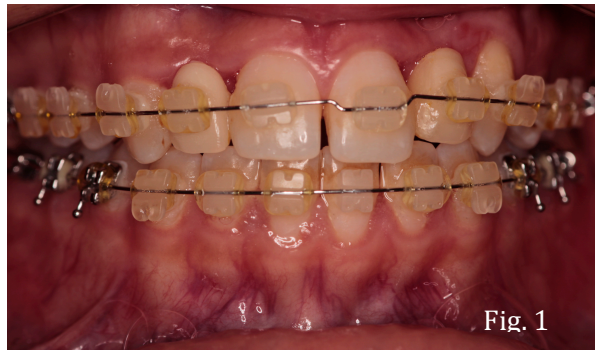

Reporte de caso

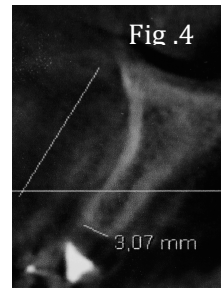
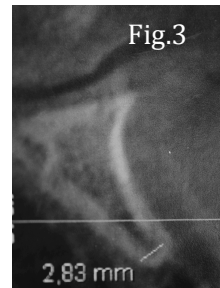
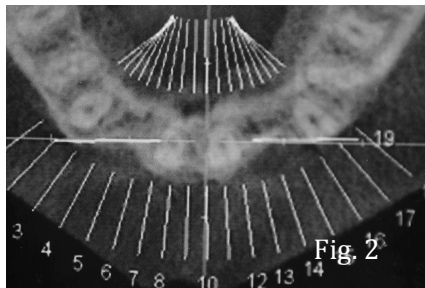
Resolución de un caso de Hipodoncia de laterales

Dr. Ricardo Dueñas

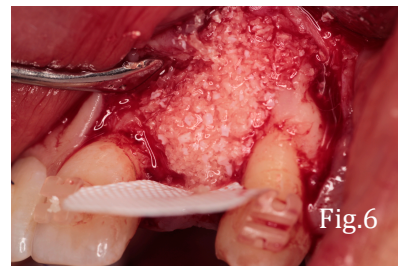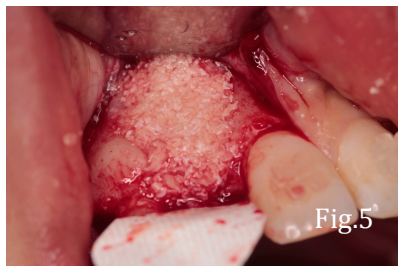La paciente es una joven de 21 años. Se presenta al consultorio después de 5 años de tratamiento de ortodoncia. (fig.1)

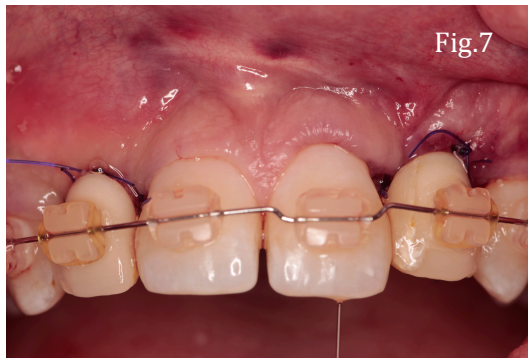

Desde pequeña fue tratada con mantenedores de espacio ya que presentaba hipodoncia de laterales. Una vez finalizados los movimientos ortodónticos se le realizó regeneración ósea de zona de 12 y 22 por colapsos de reborde que se evidencian en el primer TAC. (Fig.2,3,4)

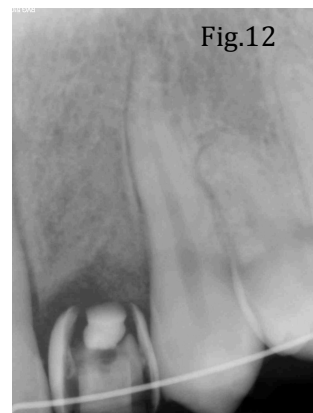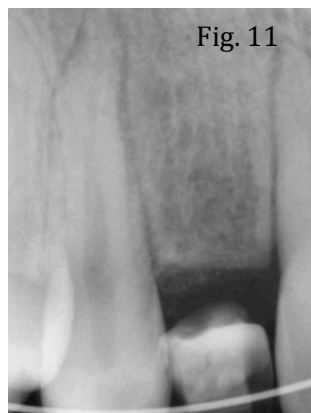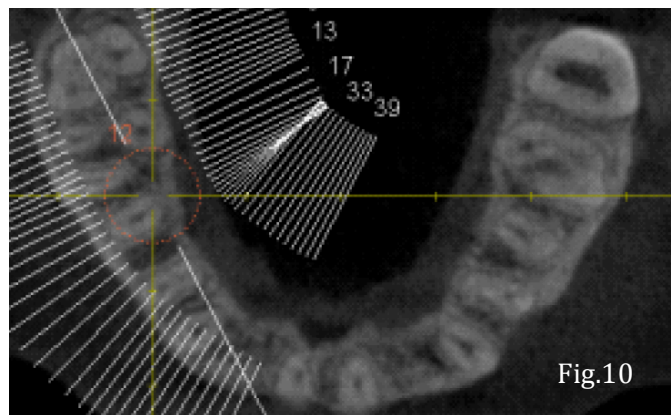
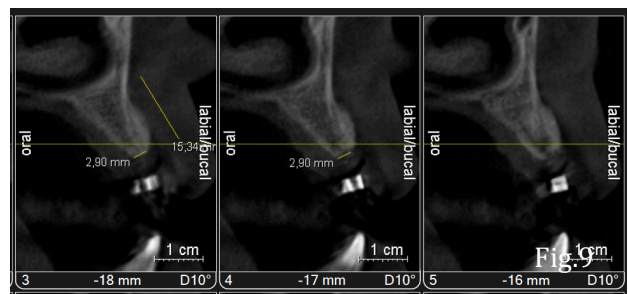
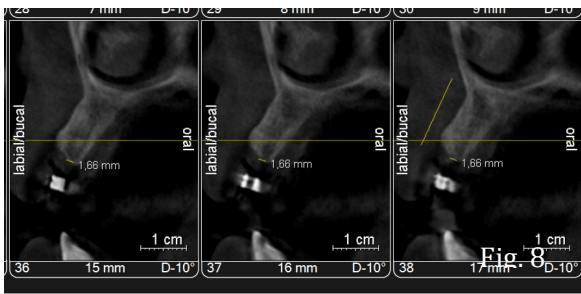


Se le realiza, entonces la cirugía de regeneración ósea con aloinjerto y membrana no reabsorbible de politetraflúor etileno. (Fig. 5,6 y7)

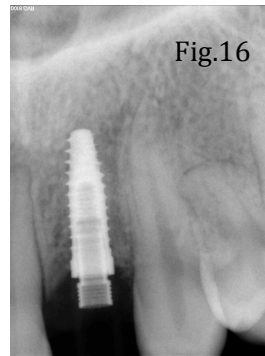
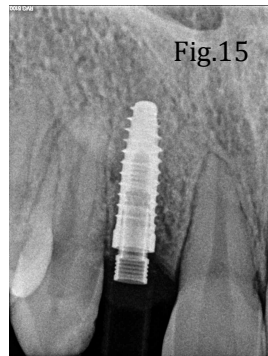
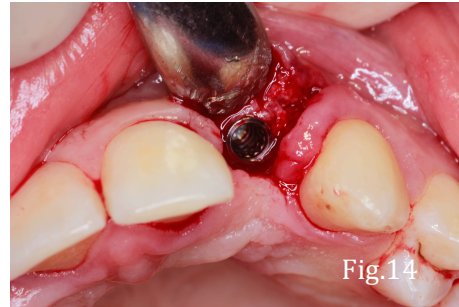
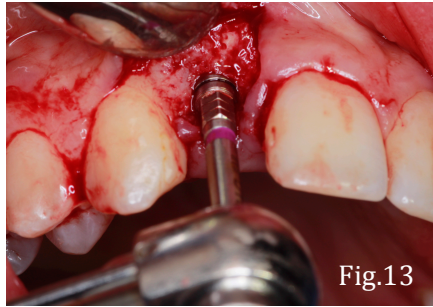




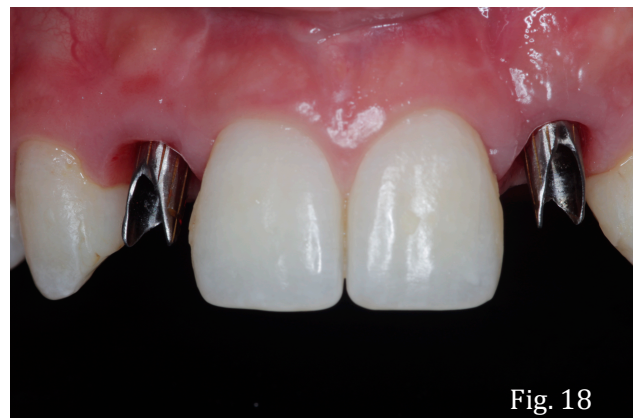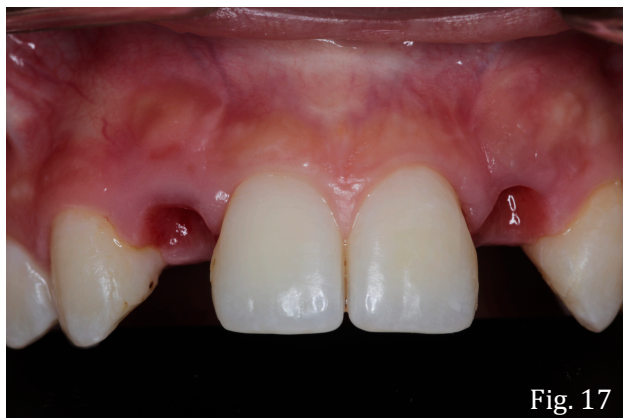Ocho meses después de la regeneración se toma otro TAC con guías radiográficas para la colocación de implantes. (Fig. 8,9,10,11 y 12)



Se colocan los implantes con una guía quirúrgica. (Fig.13, 14,15 y 16)



Se realizan las coronas definitivas, manejando el tejido blando para mantener una buena estética en la parte vestibular y cervical. (Fig. 17,18,19,20,21,22,23,24,25)



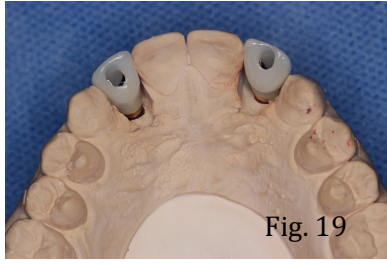


Fig. 19

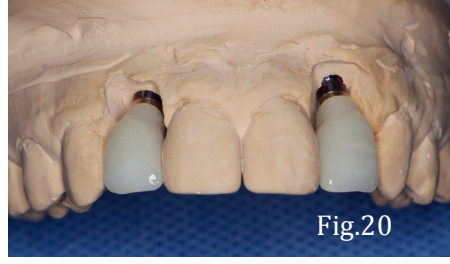

Fig.20

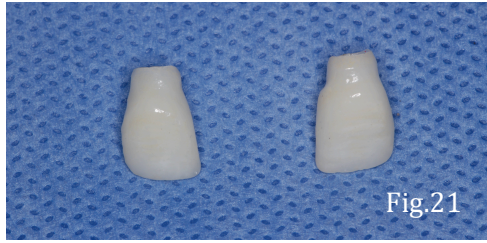


Fig.21

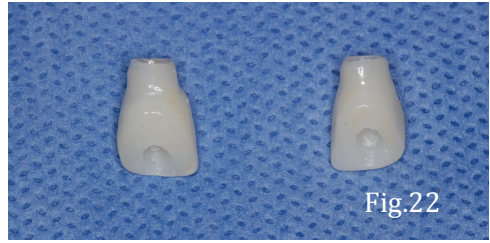

Fig.22

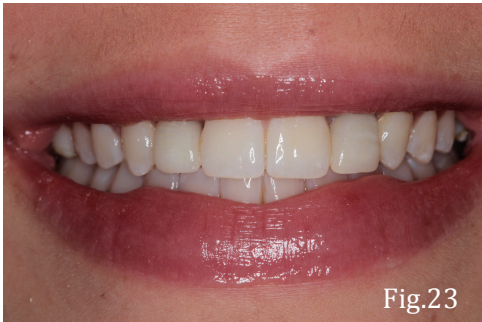

Fig.23

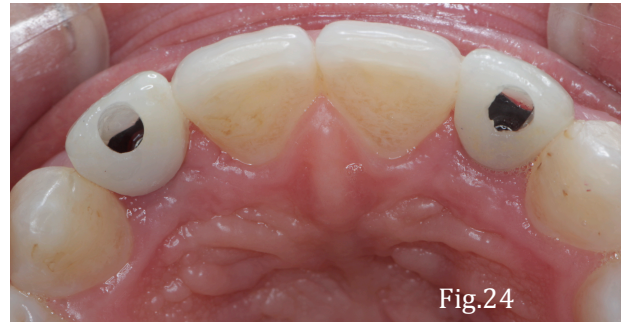

Fig.24

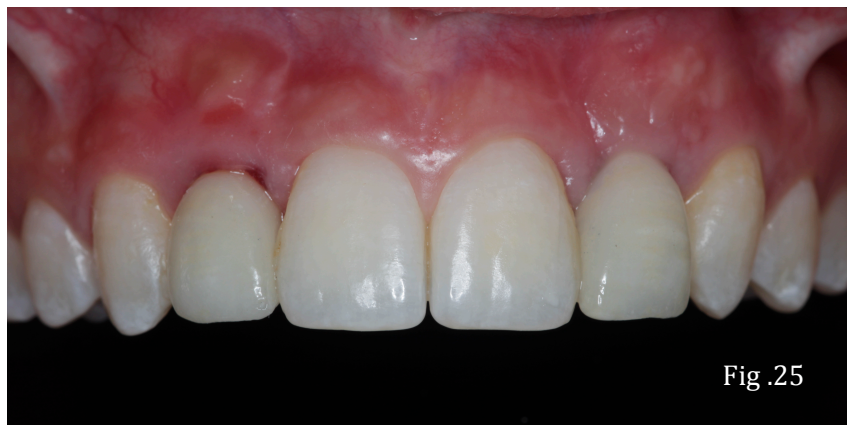

Fig. 25